

IMPALEMENT HEAD INJURY WITH A SPEAR LES BLESSURES IMPALEMENT À LA TÊTE AVEC UNE LANCE

*AKHIWU BI, ADOGA AS, BINITIE OP, ANI CC, IWEAGWU M, ¹ADETUTU O, ¹UREME T,
¹GEORGE DD, ¹DIDAMSON PD, ¹OSENI-MOMODU E, UGWU BT.

Abstract

Impalement injuries to the craniofacial region are uncommon due to the fact that the face is a smaller target in relation to the rest of the body. We report a case of a 26-year old man who was attacked on the face with a spear. He was promptly evaluated and resuscitated; the blade of the spear was successfully extracted under general anaesthesia. He was discharged home after 2 weeks hospitalization; he has been followed up for three months with good outcome.

Abstrait

Des blessures impalement à la région cranio-faciales sont rares en raison du fait que le visage est une cible plus petite par rapport au reste du corps. Nous rapportons un cas d'un homme de 26 ans qui avait été attaqué sur le visage avec une lance. Il a été rapidement évalué et ressuscité ; la lame de la lance a été extraite sous anesthésie générale. Il a été renvoyé à la maison après 2 semaines d'hospitalisation ; il a été suivi pendant trois mois avec un bon résultat.

Introduction

Impalement injury is said to occur when a foreign object penetrates and embeds in a body part with the object still remaining in a part of the wound and mostly conspicuous¹. Penetrating cranial and facial injuries caused by foreign objects are quite uncommon^{1,2}. This is because the face presents a much smaller target when compared to the rest of the body, with the protective reflexes of the face allowing the potential victim to move away from the coming object¹. Impalement injury to the craniofacial region is also known as Jaël syndrome³. Most cases of stab injuries to the face occur on the left side and usually involve

*Akhiwu BI, Adoga AS, Binitle OP, Ani CC, Iweagwu M, ¹Adetutu O, ¹Ureme T, ¹George DD, ¹Didamson PD, ¹Oseni-Momodou E, Ugwu BT. Jos University Teaching Hospital, Jos, Nigeria

& Bingham University Teaching Hospital, Jos, Nigeria.

*Correspondence: Dr B. I. Akhiwu, Department of Oral & Maxillofacial Surgery, Jos University Teaching Hospital, Jos, Nigeria. E-mail: bakhiwu@yahoo.com

*Correspondence

Grant support: None
Subvention: Aucun

Conflict of Interest: None
Conflit d'intérêts: Aucun

Introduction

Des blessures impalement dommage se produit lorsqu'un objet étranger pénètre et intègre dans une partie du corps avec l'objet restant toujours dans une partie de la plaie et surtout visible¹. Crânienne pénétrante et des blessures au visage causées par des objets sont rare². C'est parce que le visage présente une cible beaucoup plus petite par rapport au reste du corps, avec les réflexes de protection du visage permettant à la victime potentielle de s'éloigner de l'objet à venir³. La blessure impalement à la région craniofaciale est également connu sous le nom de syndrome de Jaël³. La plupart des cas de poignardé au visage se produisent sur le côté gauche et généralement le zone zygomatiko-temporal⁴. Nous rapportons le cas d'un 26 ans, chômeur qui était empalé avec une pièce de rechange sur le visage tout en échappant à une maison qu'il venait de cambrioler ; il s'était échappé après les incidents de cambriolage précédent dans le quartier et les gardiens de nuit étaient toujours en surveillance. Le pointu de la pièce de rechange a pénétré dans son région nasale à travers le pont du nez sur la droite et a

the zygomatico-temporal area⁴. We report the case of a 26-year old unemployed man who was impaled with a spear on the face while escaping after burglarising a house; he had escaped after previous burglary incidents in the neighbourhood and the night guards were keeping watch for him. The sharp tip of the spear penetrated his nasal region through the bridge of the nose on the right and punctured the face just below the left ear. The eyes were intact with good vision and his hearing and facial nerves were not affected; he was not in respiratory distress but breathed mostly with his mouth.

Case Report

History: T.B was a 26-year old unemployed man who presented with a history of a spear thrown at him 6 hours prior to presentation. He had gone at night to burgle a nearby restaurant and while trying to escape a spear was thrown on the face by a security guard. He escaped with the spear still attached to his face and he bled profusely from the nose and mouth but the bleeding had stopped before he presented to a nearby clinic. A good length of the wooden handle of the spear was sawn off before he was brought to Bingham University Teaching Hospital, Jos, Nigeria. There was no loss of consciousness or other systemic complaints. He was not a known diabetic, hypertensive or psychiatric patient but admitted to smoking marijuana habitually.

On presentation he was fully conscious, but in painful distress with a locally made spear consisting of a metallic blade and a partially sawn off wooden handle penetrating obliquely from the right side of his nasal bridge just below the medial canthus with about 6cm length of blade exiting just below the left ear with crusts of blood in the nostrils and over the skin of the left parotid region (Figs. 1 & 2). No

perforé le visage juste en dessous de l'oreille gauche. Les yeux étaient intacts avec une bonne vision et son audition et les nerfs du visage n'ont pas été touchés, il n'était pas en détresse respiratoire mais respirait la plupart du temps avec sa bouche.

Rapport de cas

Histoire: T.B était un chômeur de 26 ans, qui a présenté à l'hôpital avec une histoire d'une lance à 6 heures avant la présentation.

Il est allé cambrioler dans la nuit dans un restaurant à proximité et, tout en essayant de s'échapper, une lance a été jeté sur le visage par un gardien. Il s'est échappé avec la pièce de rechange encore attaché à son visage et il saignait profusément du nez et de la bouche mais le saignement s'est arrêté avant qu'il s'est présenté à une clinique à proximité. Une bonne longueur de la poignée en bois de la lance a été sciés avant d'arriver à l'Hôpital Universitaire de Bingham, Jos, Nigeria. Il n'y a pas eu de perte de connaissance ou d'autres plaintes systémiques. Il n'était pas un diabète, à l'hypertension ou de troubles psychiatriques, mais le patient a avoué qu'il a l'habitude de fumer de la marijuana.

Lors de la présentation il était pleinement conscient, mais dans la détresse douloureux avec une lance composée d'une lame métallique et d'une poignée de bois scié en partie au large de pénétrer à l'oblique du côté droit de son chanfrein juste en dessous du canthus médial avec environ 6cm longueur de la lame sortant juste en dessous de l'oreille gauche avec croûtes de sang dans les narines et sur la peau de la région parotidienne gauche (Fig. 1 & 2). Aucun saignement actif a été observé et il y avait peu d'ouverture de la bouche.

Il n'était pas pâle, fébrile, cyanose ou déshydraté et son pouls était 80bpm,

active bleeding was observed and there was limited mouth opening.

He was not pale, febrile, cyanosed, or dehydrated and his pulse rate was 80bpm, regular, full volume with a BP of 130/90mmHg. His respiratory rate was 24cpm, regular with stuffy nostrils containing crusts of dried blood and he used his mouth to breathe; his oxygen saturation was 92% in room air. There were no other significant systemic findings. The admitting diagnosis was impalement injury to the face. The patient was then admitted to the intensive care unit of the hospital and had the following investigations: skull x-rays, haematocrit, white blood cells and differentials, grouping and cross matching of 3 units of blood and computerized tomographic scan. He was promptly resuscitated and rehydrated, and appropriate antibiotics and tetanus toxoid administered.

régulière, plein volume avec une BP de 130/90mmHg. Son rythme respiratoire était 24cpm, narines étouffant contenant des croûtes de sang séché et il s'est servi de sa bouche pour respirer, sa saturation en oxygène était de 92 % dans l'air ambiant. Il n'y avait pas d'autres constatations systémiques importantes.

L'admission de diagnostic a été la blessure impalement au visage. Le patient a ensuite été admis à l'unité de soins intensifs de l'hôpital et avait le rayons x de crâne à la suite des enquêtes : de l'hématocrite, les globules blancs et les différentiels, groupement et croisée de 3 unités de sang et analyse tomographique informatisé. Il a rapidement été réanimé et réhydratées, et des antibiotiques appropriés et tétanique administrée.




Fig. 1: The entry point of the spear

Fig. 1: Le point d'entrée de la lance



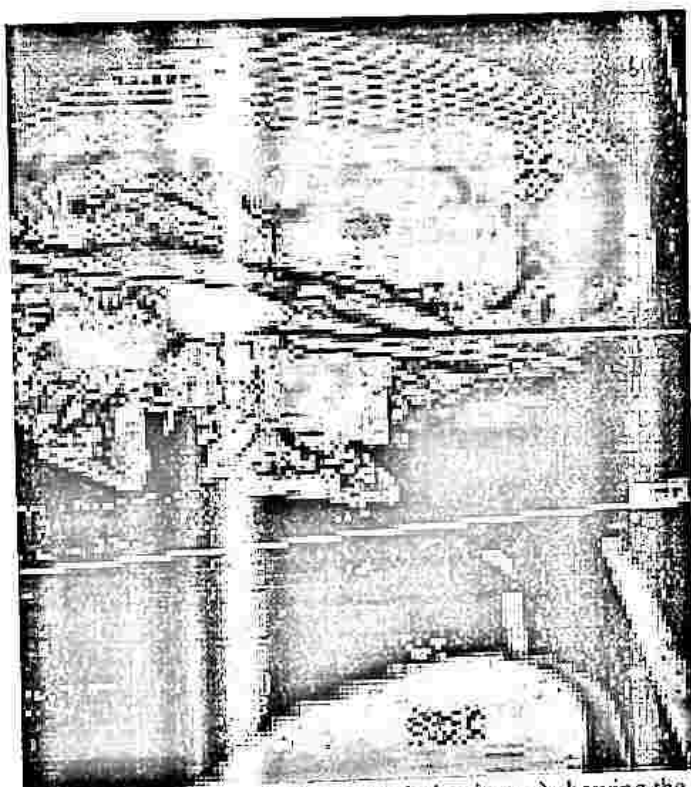
Fig. 2: The exit point of the blade of the spear
Fig. 2 : Le point de sortie de la lame de la lance

CT brain scan shows a sharp pointed object of metallic density traversing the face in a linear diagonal trajectory, entering through the right aspect of the nasal bridge, crossing the midline and the roof of the left maxillary sinus, below the inferior orbital margin and above the left supramandibular notch, before exiting below the left zygomatic arch. The left maxillary sinus is filled with isodense hemosinus. The cranium and its contents and the left mandible are spared.

CT scan cérébral montre un objet pointu de densité métallique traversant le visage dans une trajectoire diagonale linéaire, entrant par la droite aspect du pont nasal, traversant la ligne médiane et le toit de la partie gauche du sinus maxillaire inférieur, au-dessous de la marge et de l'orbite au-dessus de l'encoche, supramandibulaire gauche avant de sortir de l'Arcade zygomatique gauche ci-dessous. Le sinus maxillaire gauche est rempli d'hemosinus isodense. Le crâne et son contenu et la mandibule gauche sont épargnées.




Fig. 3: Pre-operative skull x-ray of the patient.
Fig. 3: Pré-opératoire des rayons x du crâne du patient



The tip of the knife
coursing through the
supramandibular notch

Fig. 4: Brain CT scan (volume rendering image) showing the course of the knife through the skull
La pointe de lame dans l'encoche supramandibular
Fig. 4: Cerveau CT scan (le rendu de volume d'image) montrant le cours du couteau dans le crâne

The operation was carried out by a team of surgeons consisting of a maxillofacial surgeon, an otorhinolaryngologist, a neurosurgeon and a general surgeon after an elective tracheotomy was first performed out under local anesthesia. Thereafter, the foreign body was traced from its entry in the right nasofrontal region where it was observed to transverse the left maxilla to fracture the zygoma and then pass through the supramandibular notch to exit at the inferior pinna region.

Prior to the skin incision, the superior labial vessels were ligated, and intravenous Dycemone 500mg and 8mg of dexamethasone were administered. A left Weber-Fergusson-Blair incision was made down to the facial bone to expose the hemi-face. Torrential bleeding was encountered from the anterior and posterior ethmoidal vessels at the entry point of the knife which was arrested by ligating the vessels with 3.0 Vicryl.

Bleeding was also noticed from the right maxillary antrum. Nasal anastrostomy was done; the right antrum was packed with ribbon gauze impregnated with povidone iodine while the left was packed with Merocel to achieve hemostasis. Surgicel was used to enhance hemostasis from the bleeding bony edge of the nasal bridge. Intraoperatively the incisions were closed using 3-layered suturing using vicryl 3.0 while proline 4.0 was used for the skin.

The immediate post operative vital signs were as follows: pulse rate of 110/min, blood pressure of 140/82 mmHg, respiratory rate of 24 cycles per minute. The estimated blood loss was 300mls; one unit of whole blood was transfused intra-operatively. Post operatively he had his vital signs monitored every 15 minutes until he became fully conscious. The tracheostomy cuff was deflated for 5mins every hour and then re-inflated and deflated

L'opération a été menée par une équipe de chirurgiens composé d'un chirurgien maxillo-facial, un oto-rhino-laryngologiste, un neurochirurgien et un chirurgien général après une trachéotomie élective a été exécutée pour la première fois dans le cadre d'anesthésie locale. Par la suite, le corps étranger a été suivi à partir de son entrée dans le droit nasofrontal région où il a été observé à la transversale maxillaire gauche pour fracturer la zygoma et passent ensuite par le supramandibular encoche pour sortir à la penne région.

Avant l'incision de la peau, les vaisseaux ont été ligaturé labiales supérieures, et par voie intraveineuse Dycemone 500mg et 8 mg de dexaméthasone ont été administrés. Un Weber-Fergusson gauche-Blair incision a été faite jusqu'à l'os du visage pour exposer l'hémi-visage. Le saignement a été torrentielles rencontrés à partir de la partie antérieure et postérieure ethmoidal bateaux au point d'entrée du couteau qui a été arrêté en ligaturant les navires avec. Vicryl 3.0

Le saignement a été remarqué également du droit de l'antra maxillaire. L'anastrostomy nasale a été fait; l'antra de droite était remplie de gaze ruban imprégné de la povidone iodée alors que la gauche était remplie de Merocel pour réaliser l'hémostase. Surgicel a été utilisé pour améliorer l'hémostase de la purge de l'osseux pont nasal. Intraopératoire les incisions ont été fermées à l'aide de 3-couches à l'aide de suture tandis que 3,0 Vicryl 4.0 proline a été utilisé pour la peau.

L'immédiate après les signes vitaux ont été les suivants: Fréquence d'impulsions de 110/min, la pression artérielle de 140/82 mmHg, la fréquence respiratoire est de 24 cycles par minute. L'estimation de la perte de sang a été 300mls; une unité de sang total a été transfusée intra-opératoire.

Après l'opération il avait ses signes vitaux en suivi tous les 15 minutes jusqu'à ce qu'il devienne pleinement consciente. Le brassard de la trachéotomie a été ajustée pendant 5 de heure et puis re-gonflé et dégonflé complètement après 24 heures, lorsque nécessaire et aspirées bicarbonate a été

completely after 24 hours, suctioned when necessary and bicarbonate was instilled into the tracheostomy as required. The gauze in the right nostril was removed on the 4th post op day. Active mouth exercise was commenced within 24 hours using a wooden spatula and chewing gum. The patient was then placed on intravenous 5% dextrose/saline to alternate with normal saline for the first 72 hrs. He was also placed on ocular chloromphenicol twice daily.

On the 1st postoperative day he was observed to be stable with moderate facial oedema, the mouth opening was limited to one finger breath with good interdigitation of occlusion. He was commenced on supervised mouth exercise with wooden spatula and chewing gum, warm saline mouth rinse 7 times a day. He progressively improved and was discharged home on the 14th post-operative day after removal of the tracheostomy tube on the 7th day post-op without respiratory distress.

instillée dans la trachéotomie, au besoin. La gaze dans la narine droite a été enlevé le 4 jours après l'opération. Exercice active de la bouche a été commencé dans les 24 heures à l'aide d'une spatule en bois et de chewing-gum. Le patient est alors placé sur le dextrose à 5 % par voie intraveineuse/saline d'alterner avec une solution saline normale pour les premières 72 heures. Il a également été mis en chloromphenicol oculaire 2 fois par jour.

Le 1er jour post-opératoire qu'il a été observé pour être stable avec un œdème facial modéré, l'ouverture de la bouche était limitée à un doigt avec une bonne respiration de l'occlusion d'interdigitation. On a commencé la surveillance de l'exercice de la bouche avec spatule en bois et de chewing-gum, rince-bouche saline chaude 7 fois par jour. Sa condition a progressivement amélioré et il a été renvoyé à la maison le 14^{ème} jour post-opératoire après l'enlèvement de la trachéostomie le 7ème jour post-op sans détresse respiratoire.




Fig. 5: The patient intra-operatively showing Weber-Fergusson-Blair incision and preservation of the infra orbital nerve
Fig. 5: le patient intra-opératoire montrant l'incision de Weber-Fergusson Blair et la préservation de l'infra-nerf orbitale




Fig. 6: The impalement object

Fig. 6: L'objet impalement




Fig. 7: The patient on the first day post operatively

Fig. 7: Le patient le premier jour après l'opération




Fig. 8: Facial profile of the patient 2 weeks after surgery

Fig. 8: Profil du visage du patient 2 semaines après la chirurgie

Discussion

Impalement injury to the face also referred to as Jael syndrome^{3,5} though uncommon, is usually on the left side of the face. This has been attributed to the fact that the assailants are usually right handed⁴. It has also been reported to occur commonly in the zygomatico-temporal region³. However in this patient, the impalement was more to the midline and on the right. This may be due to the surprise nature of the attack and the position of the assailant while the patient tried to escape.

The choice of an elective tracheostomy in this patient was the need to maintain a patent airway under general anaesthesia and a good visual field as the surgeons extracted the knife from the face of the patient. This approach agreed with that of Cooper et al⁶ who reported studies examining airway management in penetrating neck and face injuries. The general recommendation is direct laryngoscopy where feasible, with rapid progression to surgical airways⁶. The expected post operative collateral oedema that could lead to compromise of the upper airway was also considered.

A left Weber-Fergusson-Blair incision was used to expose the face in this patient. The advantage of this procedure was that it allowed a wider access and visualization of the infraorbital nerve preventing its damage. An alternative Moure incision (lateral rhinotomy) could have been used, however this would have provided a limited access and the distance to the exit of the blade close to the temporomandibular joint where the pterygoid venous plexus and the internal maxillary artery are situated would not have been visualized. The fact that these types of injuries to the face should be explored in the theater cannot be over emphasized. The torrential bleeding

Discussion

Blessures au visage Impalement également appelé syndrome de Jaël^{3,5} bien que rare, est généralement sur le côté gauche du visage. Cela a été attribué au fait que les agresseurs sont généralement sur la droite⁴. Il a également été signalé à surviennent fréquemment dans la région zygomatico-temporelle³. Dans ce cas, l'impalement était plus à la ligne médiane et sur la droite. Cela peut être par raison de la nature de l'attaque surprise et la position de l'agresseur, lors de l'échappement.

Le choix d'une trachéotomie dans le cas de ce patient est nécessaire pour maintenir les voies respiratoires dans l'anesthésie générale et un bon champ visuel pour que les chirurgiens extrait le couteau du visage du patient. Cette approche est en accord avec celle de Cooper et al⁶ qui ont déclaré des études portant sur la gestion des voies respiratoires dans la pénétration des blessures de cou et du visage. La recommandation générale est la laryngoscopie directe si possible, avec la progression rapide à la chirurgie de voies de l'air⁶. Les post opératoires œdème collatéral qui pourrait conduire à compromettre des voies aériennes supérieures a été également envisagée.

Un Weber-Fergusson-Blair gauche incision était utilisée pour exposer le visage de ce patient. L'avantage de cette procédure c'est que elle permet un accès plus large et la visualisation de nerf infra-orbitaire et son dégâts. Une autre incision latérale (rhinotomy Moure) auraient pu être utilisés, cependant il aurait permis un accès limité et la distance à la sortie de la lame à proximité de l'articulation temporo-mandibulaire où le plexus veineux ptérygoïde et l'artère maxillaire interne sont situés n'aurait pas été visualisées.

Le fait que ces types de blessures au visage devraient être explorées dans le théâtre est exceptionnelle. Les saignements torrentielles rencontrés quand le couteau était en cours d'extraction de manière rétrograde appuie davantage cette pratique. Le couteau très probablement agit comme la tamponnade.

encountered when the knife was being extracted retrogradely further supports this practice. The knife most likely acted as a tamponade. This is further supported by the work of Salomone⁷ who also emphasized that in the pre-hospital setting, the key principle for managing an impalement object was not to attempt to remove it outside the operating theatre. The reasoning being that the object could have damaged major blood vessels, which were tamponaded by the object and therefore if removed, the pressure would be released, and life-threatening hemorrhage could result. Besides, removing an impalement object blindly is not advisable as it could lacerate vital structures as it is being pulled out blindly^{8,9}. The surgeons had also kept in mind that the midface contained some major blood vessels like the palatine artery, infra-orbital artery, maxillary artery, facial artery and the nasopalatine artery¹⁰. So the possibility of encountering heavy bleeding during the surgery was envisaged and prepared for, hence the recommendation of general anaesthesia for removal of impalement injuries.

In this patient, no major neurologic deficits occurred from this type of injury except for paraesthesia in the low half of the left side of the face. It is also of note that the left parotid gland was spared including the important structures that pass through or close to it like the facial nerve, retromandibular vein, external carotid artery, superficial temporal artery, branches of the great auricular nerve and the maxillary artery¹¹.

The patient has been followed up with counseling for three months; he is now a farm help but with paraesthesia on the left side of the face and some degree of anosmia - a common consequence of craniofacial trauma¹².

C'est en outre appuyée par les travaux de Salomone⁷ qui a également souligné que dans le pré-hospitalier, le principe dans la gestion de l'objet d'impalement c'est de ne pas tenter de le supprimer à l'extérieur de la salle d'opération. La raison c'est que l'objet pourrait avoir endommagé les principaux vaisseaux sanguins, qui ont été tamponade par l'objet et, par conséquent, s'il a été retiré, la pression serait libéré, et parfois des conséquences mortelles, pourrait entraîner une hémorragie. En plus, l'enlèvement d'objet impalement d'une façon aveuglé n'est pas admissible, car cela peut lacerer des structures vitales quand il est tiré aveuglément^{8,9}. Les chirurgiens avaient également garder à l'esprit que la mediane contenait des gros vaisseaux sanguins, comme l' artère palatine, infra-orbitaire artère, l'artère maxillaire, de l'artère faciale et l'artère nasopalatine¹⁰. Ainsi la possibilité de rencontrer des saignements abondants pendant la chirurgie a été envisagé et prévue, Ainsi la recommandation de l'anesthésie générale pour la dépose des blessures impalement.

Dans le cas ce patient, il n y a pas de grands déficits neurologiques qui s'est produite à partir de ce type de blessure à l'exception des paresthésies dans la moitié basse du côté gauche du visage. Il est également noter que la gauche de la parotide a été épargné, y compris les structures importantes qui traversent ou à peu près comme le nerf facial, le veineux retromandibular, artère carotide externe, l'artère temporel superficielle, branches de la grande nerf auriculaire et de l' artère maxillaire¹¹.

Le patient a été suivi avec des conseils donnés pendant trois mois ; il est maintenant un aide au champ mais avec paresthésies sur le côté gauche du visage et un certain degré d'anosmie - une conséquence commune de traumatisme cranio-facial¹².

Conclusion: Despite the severity of impalement injuries to the craniofacial region - Jael syndrome - adequate pre-operative management and prompt operation by a multi-disciplinary surgical team under general anaesthesia could lead to a satisfactory outcome.

References

1. Eppley BL. Craniofacial impalement injury: a rake in the face. *J Craniofac Surg*. 2002; 13:35-7.
2. Binitie OP, Shilong DJ, Ugwu BT, Ekedigwe JE, Oyeniran OO, Adighije PF, Mairiga A, Ninmol P, Alayande B. Impalment head injury with serrated meat knife. *J West Afr Coll Surg*. 2012; 2: 67-74.
3. Domingue PR, Matos BF, Meyer TN, Oliveira LR. Jael syndrome: removal of a knife blade impacted in the maxillofacial region under local anaesthesia. *BMJ Case Rep*. 2013; Apr 10;2013. pii: bcr-2013-008839. doi: 10.1136/bcr-2013-008839.
4. Meer M, Siddiqi A, Morkel JA, Janse van Rensburg P, Zafar S. Knife inflicted penetrating injuries of the maxillofacial region: a descriptive, record-based study. *Injury* 2010; 41(1): 77-81.
5. Gluncic I, Roje Z, Tudor M, Gluncic V. Unusual stab wound of the temporal region. *Croat Med J* 2001;42(5):579-582.
6. Cooper JA, Hunter CJ. Jael's Syndrome: Facial Impalement. *West J Emerg Med* 2013;14(2):158-160.
7. Salomone JP. More than skin deep: Use caution with impalement injuries. *Journal of Emergency Medical Services*. 2011; 36:(6).
8. Ugwu BT, Yiltok SJ, Dakum NK, Ode GO, Ameh VY. An unusual chest impalement. *West Afr J Med* 1998;17:55-57.
9. Ugwu B. T. (2008). Arrow chest injuries in north central Nigeria - case series. *West Afr J Med* 2008;27:160-163.
10. Pendergast PM. Anatomy of the face. In *Cosmetic surgery*. MA siffman and A Di Giuseppe (eds).

Conclusion : malgré la gravité des blessures d'impalement au niveau de la région craniofaciale - Jael syndrome - une gestion coopérative et un déclenchement rapide par une équipe chirurgicale dans l' anesthésie générale pourrait conduire à un résultat satisfaisant.

Références

1. Eppley BL. Blessure Impalement craniofaciales blessure : un râteau dans le visage . *J Craniofac Surg* 2002 ; 13:35-7.
2. Binitie OP, Shilong, Ugwu BT, Ekedigwe, Oyeniran, Adighije PF , Mairiga A, Nimol P, Alayande B Impalment blessure à la tête avec couteau à viande dentelé . *Collection Chirurgie Ouest Afr* . 2012 ; 2 : 67 à 74.
3. Jael syndrome : suppression d'une lame de couteau touchés dans la région maxillofaciale sous anesthésie locale. *BMJ* 2013 ; Rép. de cas Avr 10;2013. rp : rcb-2013-008839. doi : 10,1136/bcr-2013-008839.
4. Meer M, Siddiqi A, Morkel JA, Janse van Rensburg P, Zafar S. Couteau infligé des blessures pénétrantes de la région maxillofaciale : une descriptive d'étude basée sur l'enregistrement . *Blessure* 2010 ; 41(1) : 77-81.
5. J'Gluncic Roje, Z, Tudor M, Gluncic V. Rare coup de couteau de la région temporale. *Med croate* 2001;42(5):579-582.
6. Cooper JA, CJ Hunter. : Le syndrome Impalement du visage. *West J Emerg Med* 2013;14(2):158-160.
7. Salomone JP. Plus profonde que la peau : Faites attention avec des blessures impalement . *Journal officiel des Services médicaux d'urgence*. 2011 ; 36 :(6).
8. Ugwu BT , Yiltok SJ, Dakum NK, Ode GO, Ameh VY. Un Impalement thoraciques inhabituelles. *West Afr J Med* 1998;17:55-57.
9. Ugwu B. T. (2008). Des blessures thoraciques flèche dans le centre-nord du Nigeria - séries de cas. *West Afr Med J* 2008;27:160-163.
10. Pendergast PM. Anatomie du visage. Dans la chirurgie esthétique. MA siffman et A Di

Springer-Verlag-Berlin Heidelberg. 2012. DOI-10.1007/978-3-642-21837-8_2.

11. Illustrated Anatomy of the Head and Neck, Fehrenbach and Herring, Elsevier, 2012, p. 154.
 12. Ciofalo A, Zambetti G, Fusconi M, Soldo P, Greco A, Romeo M et al. Olfactory Dysfunction After Minor Head Trauma. North American brain injury society 2015. Available at <http://www.nabis.org/olfactory-dysfunction-after-minor-head-trauma>.
11. L'anatomie illustré de la tête et du cou, Fehrenbach et Herrington, Elsevier, 2012, p. 154.
 12. Ciofalo A, Zambetti G, Fusconi M, Soldo P, Greco A, Romeo M et al. Dysfonction olfactive après un traumatisme mineur. North American brain injury Society 2015. Disponible à l' <http://www.nabis.org/olfactory-dysfunction-after-minor-head-trauma>.